

بیماری اهلر - دانلوس گزارش یک مورد

* دکتر فیروز پناهی * دکتر پرویندخت متحده

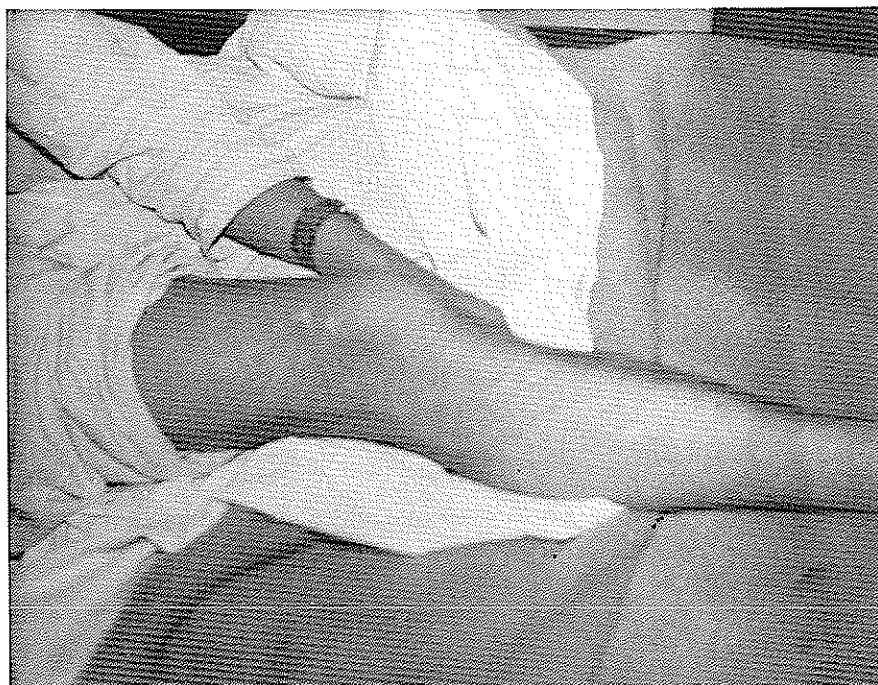در معاینه بیمار اولین علامتی که جلب توجه می‌کند هیپرلاکسیته لیگامانیست که در اغلب مفاصل وجود دارد مخصوصاً هیپراکستانسیون انگشتان وجود این هیپرلاکسیته لیگامانی را نشان می‌دهد عکس شماره ۲ و ۳ علاوه بر آن در معاینه سیستماتیک پوست یک هیپرالاستی زیتنه نشان می‌دهد عکسهای شماره ۴ و ۵ بطوریکه در تمام نواحی بدن بیش از حد معمول کشیده می‌شود ولی موقعی که پوست را ول می‌کنیم به حال اولیه بر می‌گردد و هیچگونه چین و چروک در پوست ایجاد نمی‌شود در معاینه عضلانی بطور کلی نیروی عضلانی کم شده است ولی رفلکس‌های وتدی طبیعی و رفلکس ایدیوموسکولر وجود دارد از نظر بیولوژیکی کلیه آزمایشات روتین طبیعی است رادیوگرافی استخوانها طبیعی است و استئوپروز وجود ندارد.

در بیوپسی که از پوست مریض از ناحیه آرنج بعمل آمده است که بطول ۲ سانتیمتر و قطر یک سانتیمتر و ضخامت دو میلیمتر می‌باشند آزمایش میکروسکوپی علائم زیر را نشان داده است اپیدرم چین خورده و در درم ازدیاد رشته‌های الاستیک و خرد شدن و کلفت شدن آنها همراه با ازدیاد رشته‌های کلاژن مشهود است که یافته‌های میکروسکوپی فوق طبق نظریه آسیب شناس با سندرم ارلس دانلس مطابقت میکند.

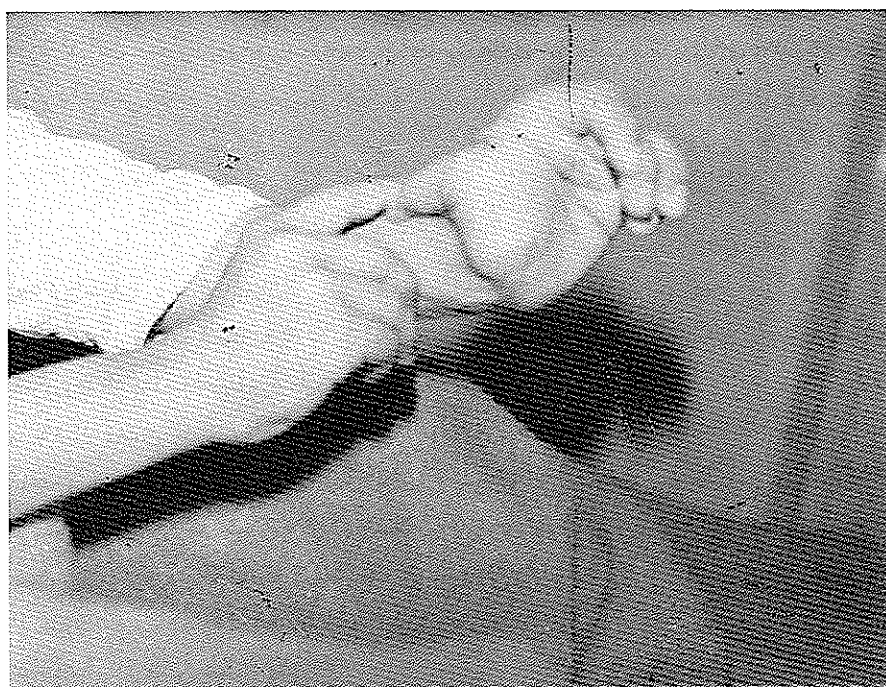
بیماری که توسط Ehlers (۱۹۰۱) و Danlos (۱۹۰۸) نوشته شده است و با اسم این دو مؤلف معروف است اساساً بوسیله یک هیپرلاکسیته Hyperlaxité و یک شکنندگی بیش از معمول پوست مشخص می‌شود که اغلب اوقات با هیپرلاکسیته مفصلی توأم است این بیماری فوق العاده نادر است و اغلب اوقات مادرزادی است ما برای اولین بار بیک مورد از این بیماری برخورد کردیم که اوبسرواسیون آن ذیلاً شرح داده می‌شود.

اوبسرواسیون

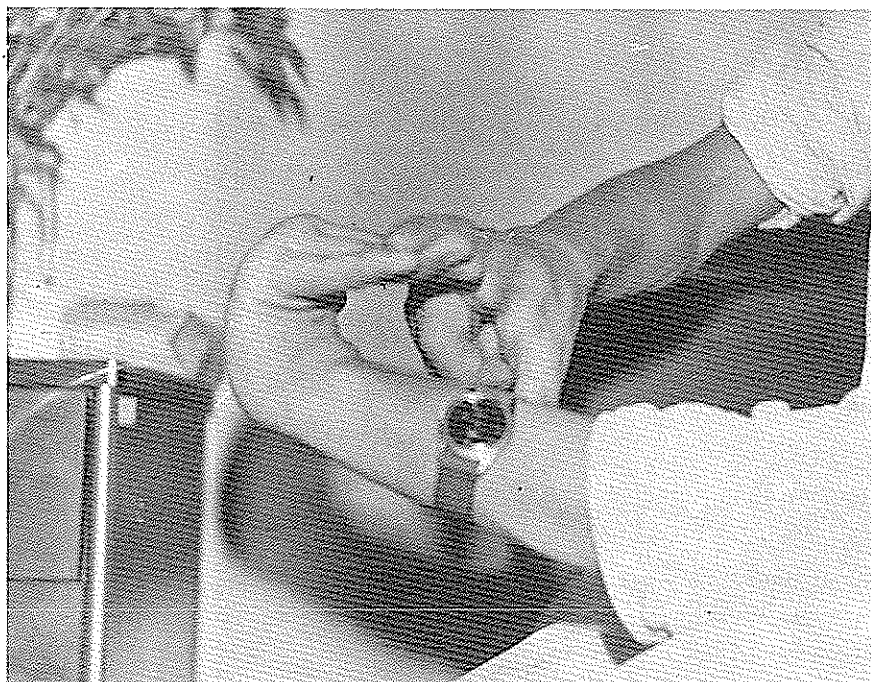
بیمار مردی است ۲۰ ساله اهل بیرجند دانشجوی کشاورزی که بعلت احساس ضعف درد زانوها در موقع راه رفتن و پائین آمدن از پله‌ها بدرمانگاه روماتولوژی مراجعه کرده است و در بخش روماتولوژی بیمارستان دکتر اقبال بستری می‌شود بیمار از کم شدن قدرت عضلانی در پاها و دستها نیز شکایت دارد با مختصر ضربه بدنش کبود و زخمها دیر التیام یافته و مخصوصاً در اطراف زانو سیکاتریس‌های قدیمی موجود است عکس شماره یک (۱)



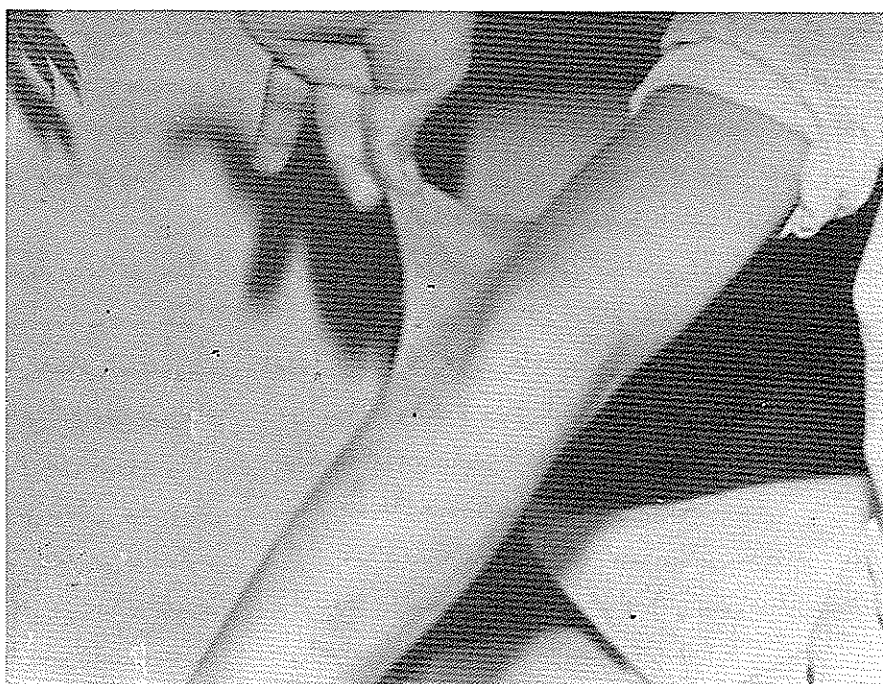
شکل ۱



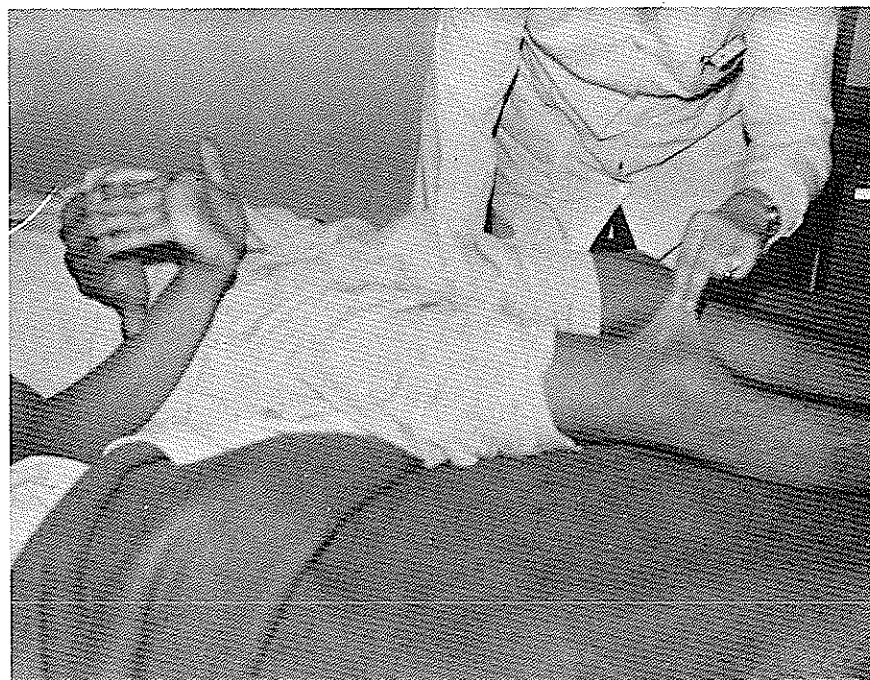شکل ۲



شکل ۳



شکل ۴



شکل ۵

بحث

بیماری اهلر دانلوس در هر دو جنس بیک میزان گزارش شده است و یک بیماری ارثی و فامیلی فوق العاده نادر است در بعضی از اوسرواسیونها اشخاص مبتلا به این بیماری اغلب بیش از موعد (پره ماتوره) Perématré متولد شده اند که Falls و Johnson خانواده‌هایی را بررسی کرده اند که فقط افرادی که قبل از موعد طبیعی بدنیا آمده اند باین بیماری مبتلا شده اند ولی در پیش بیمار ما آنطوری که خودش ذکر می کند قبل از موعد بدنیا نیامده است و دو خواهر و یک برادر دارد که همگی سالمند.

از نظر علائم مهمترین علامت بیماری علائم جلدی است که مهمتر از همه هیپرلاکسیته پوست است پوست معمولاً خشک و نرم و گاهی به مالش و یا فشار حساس است پوست بیمار معمولاً بیش از معمول کشیدگی پیدامی کند ولی چین‌های ایجاد شده وقتی پوست را دیگر نشکند از بین می‌رود. هیپرلاکسیته جلدی درجات متفاوتی ممکن است نشان دهد. در بعضی مواقع خیلی شدید و حتی بیمار می‌تواند گوش خود را با پوست ناحیه سینه لمس نماید ولی در اشکال متوسط فقط هیپرلاکسیته متوسط در پیش بیمار ما هیپرلاکسیته متوسط بود.

نسج چربی زیر جلدی خیلی کم گسترش پیدا کرده است یا وجود هیپرلاکسیته در حال استراحت پوست چین و چروک پیدا نمی‌کند. تمام این کیفیات بیش بیمار ما وجود دارد. علاوه بر هیپرلاکسیته پوست این بیمار ان معمولاً شکننده است و حتی به عقیده Rochese شکنندگی پوست مهمتر از هیپرلاکسیته است و به همین علت این مولف اسم در ماتورکسی زا باین بیماری برگزیده است. (Dermatorixis) معمولاً شکنندگی پوست موقعی که بچه شروع به راه رفتن می‌کند ایجاد می‌شود پیش بیمار اغلب اوقات با مختصر ضربه از خمهای نسبتاً وسیعی ایجاد می‌شود که لبه‌های زخم اغلب اوقات باز و خیلی دیرالتیام پیدامی کند و وقتی التیام پیدا کردند سیگاتریس‌های وسیعی بجا می‌گذارند که پوست در آنجا آتروفیک و خیلی نازک است گاهی فرورفته ولی بعضی مواقع برآمده و سفیدرنگ است (در پیش بیمارها اغلب اوقات سیگاتریس‌ها سفیدرنگ و نسبتاً برآمده هستند). سیگاتریس‌ها مخصوصاً در ناحیه پیشانی - چانه و زانوها و آرنج‌ها و استخوان نازک نی بیمار (در پیش بیمار ما بیشتر در اطراف زانو سیگاتریس‌ها وجود دارند.) در بعضی مواقع تومورهای کاذب مولو سکویید

پیش بیمار ما این علامت کاملاً وجود دارد) مانند رسیدن پاشنه‌ها به ناف یا رسیدن صورت به زانو‌ها در حال خم شدن بطرف جلو در حالی که ساق پاها در حال اکستانسیون قرار گرفته‌اند و غیره... هیپرلاکسیته لیگامان‌ها ممکن است موجب تاخیر در راه رفتن شود و همچنین موجب تغییر شکل دائمی مفصل شود مانند زانوی *Recurvatum* یا زانوی *والکوم* - پای صاف - سیفواسکولیوز - هیپرلاکسیته - لیگامانی اغلب موجب در رفتگی یا نیمه در رفتگی دائمی مفاصل می‌شود. در رفتگی هانش نیمه در رفتگی خلفی تی‌بیا - در رفتگی استرنوکلاویکولر و غیره.

و در بعضی مواقع موجب در رفتگی‌های عود کننده می‌شود: در رفتگی عودکننده شانه - کشکک - و تامپور و ماکزیلر بالاخره هیپرلاکسیته لیگامانی موجب پیچش "*Distorsion*" لیگامان‌هایی می‌شود که منشاء در دو التهابات مفصلی است شدت آرتروز شالازی نسبت به بیماران مختلف متفاوت می‌باشد که پیش بعضی از بیماران خیلی شدید است که در این موقع موجب اختلالات فونکسونل مفصل می‌شود. مانع راه رفتن شدید بالا رفتن از پله بازبهایی مانند تنیس و غیره که موجب زمین خوردن بیمار در بعضی مواقع نادر موجب یک نقص عضوی نسبتاً شدید می‌شود و مانع راه رفتن و ایستادن می‌شود در پیش بعضی از بیماران برعکس هیپرلاکسیته خیلی خفیف‌تر است و فقط در انگشتان دستها و پاها است و حتی بعضی مواقع هیپرلاکسیته لیگامانتر وجود ندارد و حتی اوبسرواسیون - هائی از بیماری اهلر - دانلوس منتشر کرده‌اند که بعضی از حرکات بعضی مفاصل محدودتر هم شده بودند.

بعکس بیمارانی که آرتروز شالازی متعدد مادرزادی دارند همه‌شان هیپرلاکسیته جلدی ندارد در پیش بعضی بیماران پوست طبیعی است و مختصری بیشتر از معمول کشیدگی دارد. بین اشکالی که پوست فقط هیپرلاکس است و یا اشکالی که فقط هیپرلاکسیته لیگامانتر به تنهایی وجود دارد تمام اشکال حد وسط ممکن است دیده شود.

تظاهرات بالینی دیگر

در این بیماری آنومالیهای دیگری نیز ممکن است دیده

Pseudo-Tum Molluscoide به رنگ بنفش که در نواحی ضربه دیده ممکن است ایجاد شود. که مخصوصاً در اطراف زانو‌ها و آرنج مشاهده می‌شود که پوست روی آن نازک و چین دار است که به خوشه‌های انگور خالی شده تشبیه کرده‌اند و از یک نسج همبندگی دارای عروق خیلی زیادی است تشکیل یافته است البته این تومورهای کاذب مولوسکوئید در پیش بیمار ما بهیچوجه وجود ندارد و بعضی مواقع خونمردگی و حتی هماتوم‌های زیر جلدی نیز ممکن است دیده شود و در بعضی مواقع حتی خونریزی بیش از حد نیز در پیش بیمارمانند خون دماغ دیده می‌شود که احتمالاً در نتیجه شکنندگی مویرگها است و در بعضی مواقع در نتیجه اختلالات خونی است مانند اختلال ترومبولاستینی پلازما که در اوبسرواسیون *Lisker* و همکارانش ذکر شده است تست‌های معمولی خونی مانند مدت انعقاد و سیلان در تمام اوبسرواسیونهای منتشر شده طبیعی است. نودول‌های کوچک که حجم آن از یک دانه‌ارزن تا یک نخود ممکن است فرق کند در بعضی از اوبسرواسیونهای این بیماری گزارش داده شده است که این نودول‌ها در نسج چربی نکروزه که بوسیله یک کپسول فیبرو احاطه شده است تشکیل گردیده است و ممکن است کالسیفیه شوند و در زیر جلد اندام‌ها مخصوصاً در ساق‌پاها در لمس حس شوند و رادیوگرافی نیز وجود این نودولهای کالسیفیه را تأیید می‌کند.

۲- علائم مفصلی - علائم مفصلی عبارتست از هیپر-لاکسیته مفصلی است که در نتیجه هیپرلاکسیته کپسول و لیگامان مفصلی و همچنین یک هیپوتونی عضلانی ایجاد می‌شود اگر علائم مفصلی خیلی شدید باشد این هیپرلاکسیته ایجاد *Arthroghalasis Multiplex Congenita* را می‌کند.

هیپرلاکسیته مفصلی اجازه حرکات مفصلی با دامنه‌های وسیع را می‌دهد. هیپراکستانسیون انگشتان تا تماس با سطح پشتی مج دست - هیپراکستانسیون زانو‌ها - حرکات بیش از معمول ستون فقرات - این هیپرلاکسیته بعضی مواقع اجازه حرکات آکروپاسی را نیز می‌دهد مانند تماس انگشتان با گوش طرف مقابل در حالی که - بازو از پشت بیمار عبور می‌کند (در

Elastase در پیش دو بیمار توسط Turn ذکر شده است الیاف کولاژن نیز معمولا" در میکروسکوپ الکترونیک طبیعی هستند ولی ایجاد یک شبکه (Reseau) خیلی شل با الیاف کم ضخامت از حال عادی می کند هیپرلاکسیته جلدی و احتمالا" هیپرلاکسیته مفصلی احتمالا" در نتیجه ناکفایتی این شبکه الیاف کولاژن خواهد بود (Jansen) هیپر پلازی الیاف الاستیک احتمالا" ثانوی نسبت به هیپرلاکسیته جلدی خواهد بود.

سیر و معالجه

بیماران مبتلا به اهلر دانلوس کم و بیش اثر شکنندگی پوست و هیپرلاکسیته لیگامانتر رنج می برند ولی خطر مرگ معمولا" برای این بیماران وجود ندارد و طول عمر این بیماران طبیعی است. هیچگونه درمانی برای این بیماری وجود ندارد.

شود آنومالیهای چشمی: هیپرتلوریسم - ایپیکانتوس - میکروکوره با کلوکوم - کراتوکون - اکتوبی عدسی - صلبیه - آبی رنگ رتینیت - آب مروارید.

آنومالیهای احشائی: فتق شکمی - فتق دیافراگمی - فتق مری - مکاوزفاژ - مکا کولون - آنوریسم آئورت - کار - دیوپاتیهای مادرزادی.

آنومالیهای استخوانی مفصلی - پای Bot آنومالی انگشتان - آکوندروپلازی - استئوژنر ناکامل - بالاخره گاهی سیرنگوسیلی با این بیماری توأم بوده است.

بالاخره اوستئوپوروز اسکلت نیز در این بیماری نوشته شده است و باز بالاخره گاهی عقب افتادگی روحی - اختلالات دندان - آتروفی عضلانی منتشر دیده شده است.

آسیب شناسی و پاتوژنی - اپیدرم نازکتر است - نسج همبندزیر جلدی خیلی کم نسج چربی دارد فیبرهای الاستیک پوست اغلب زیاد شده است ولی ساختمان طبیعی در میکروسکوپ الکترونیک دارند زیاد شدن وقفه دهنده پلاسماتیک الاستاز

Reference

1. Belghton, P. & Price, A. & Lond, J. Variants of the Ehlers Danlos Syndrome. Ann Rhem Dis 1969 28, 228.
2. Brudo, M.S. & Narasimhan, P., The Ehlers Danlos Syndrome (New England. J. Med. 1961 264 274-277).
3. Dreyfus, P., Amouroux, J., Hamonet, Cl., Pathologie du tissu elastique. syndrome d'Ehler-Danlos L, Actnalite Rhum. 1970 - 103 - 111 L, Exposition. 1971.
4. Doperat (B) et all, le syndrome d'Ehlers-Danlos in xll Congree du 18 Association des dermatologiste et syphiligraphie de lanque francaise Paris, 1965- Masson, 1968 - 115 - 165

5. Gadrat, J. & Barex, A., sur le syndrome d'Ehlers-Danlos. An. Dermat ed syph. 1951. 75. 430-444.
6. Ltsker, R et all-Plasma thromboplastin. Component difciency in the Ehlers Danlos syndrume. Ann Int Med. 1960 - 53, 388-394.
7. Kirk, J.A. & Ansell, B.M., By waters. (E.G.L.)- the hyprmobility syndroume Ann. Rheum. Dis. 1967, 26. 419-425.
8. Seze, S.D., Ryckwaert - Maladie dis as et dis articulations, Flamm. Edit 1234-1236.
9. Welfling, J. et Dorfamann, H., 18 Hyperlaxite ligameutaise, Cahier Medecine 1972. 13 an no 4, 263-265.